



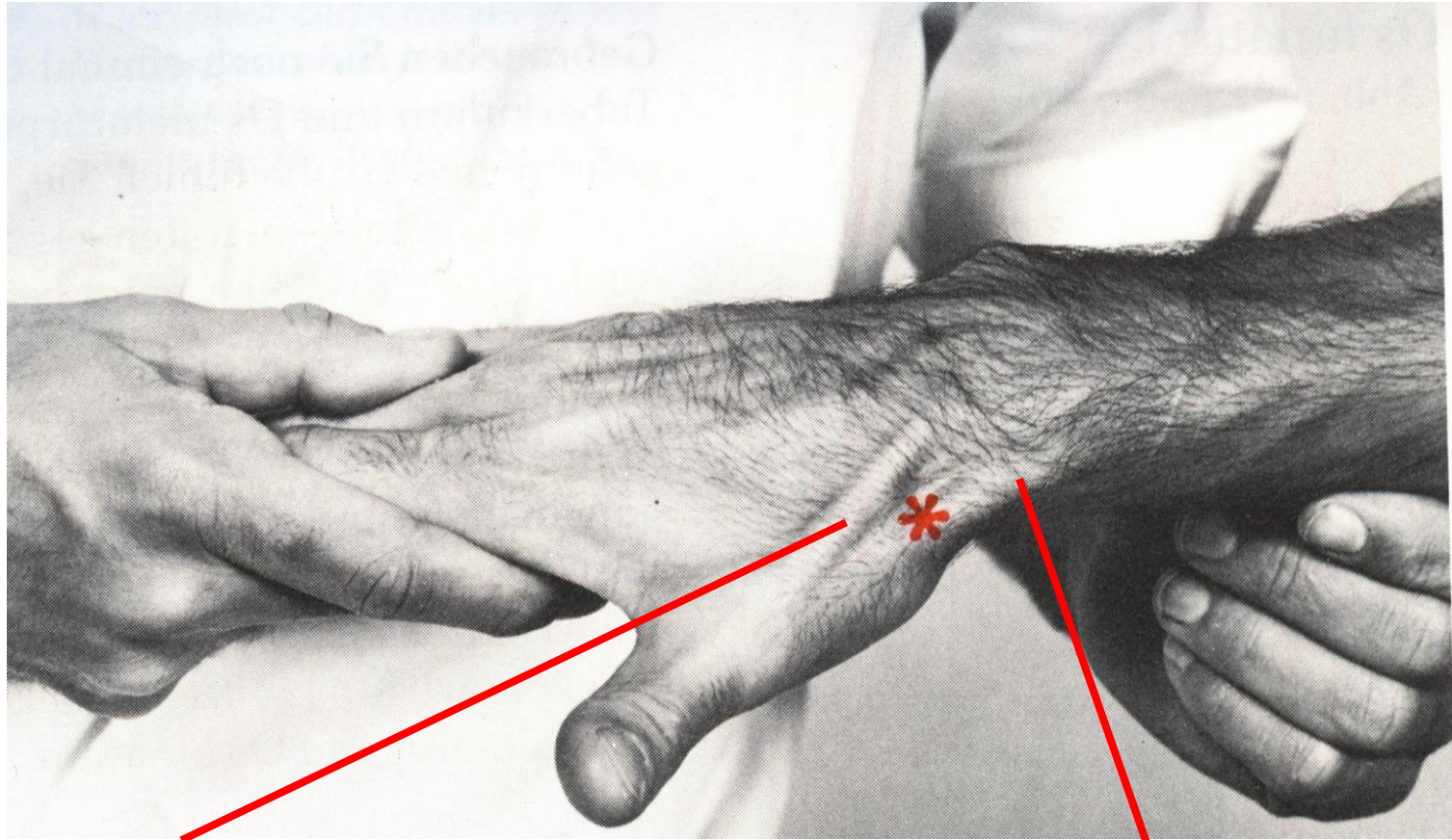
Anatomie zum Anfassen

Wolfgang Klingebiel

klingebiel@physiobase | www.physiobase.de

Die Tabatière

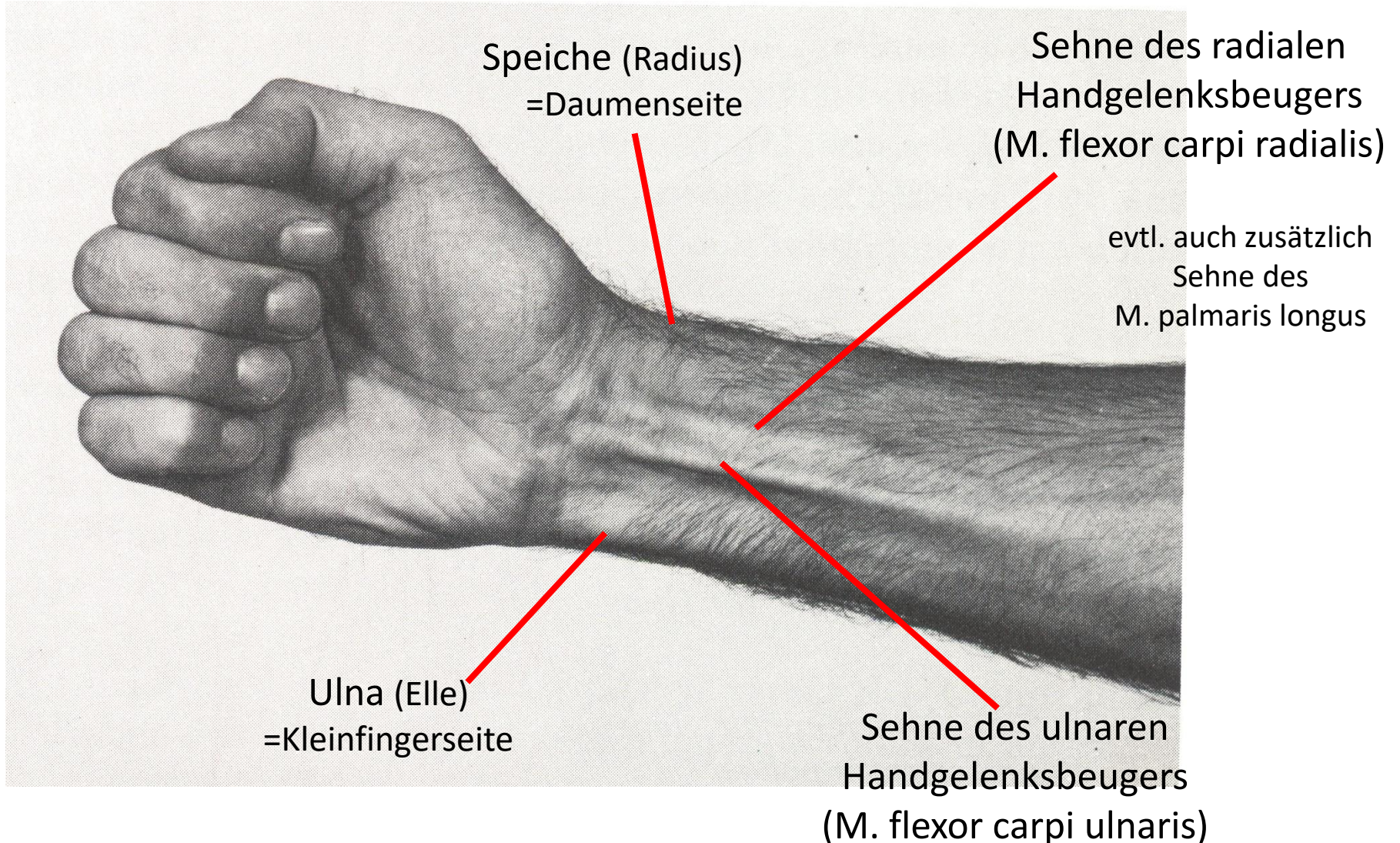
(„Tabakgrübchen“ = anatomical snuff box; „Tequilla-Grübchen“)



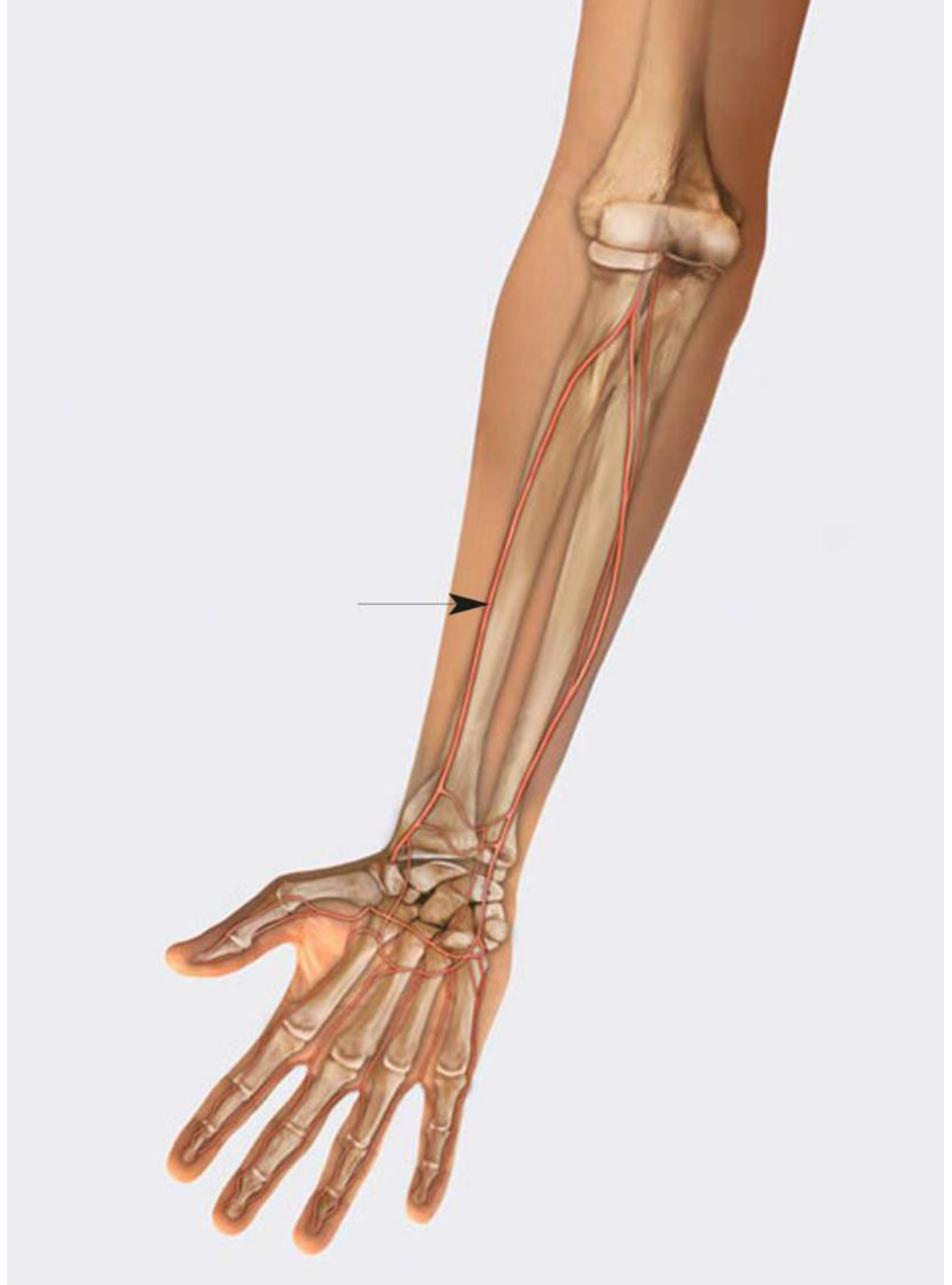langer Daumenstrecker

kurzer Daumenstrecker
kurzer Daumenabspreizer

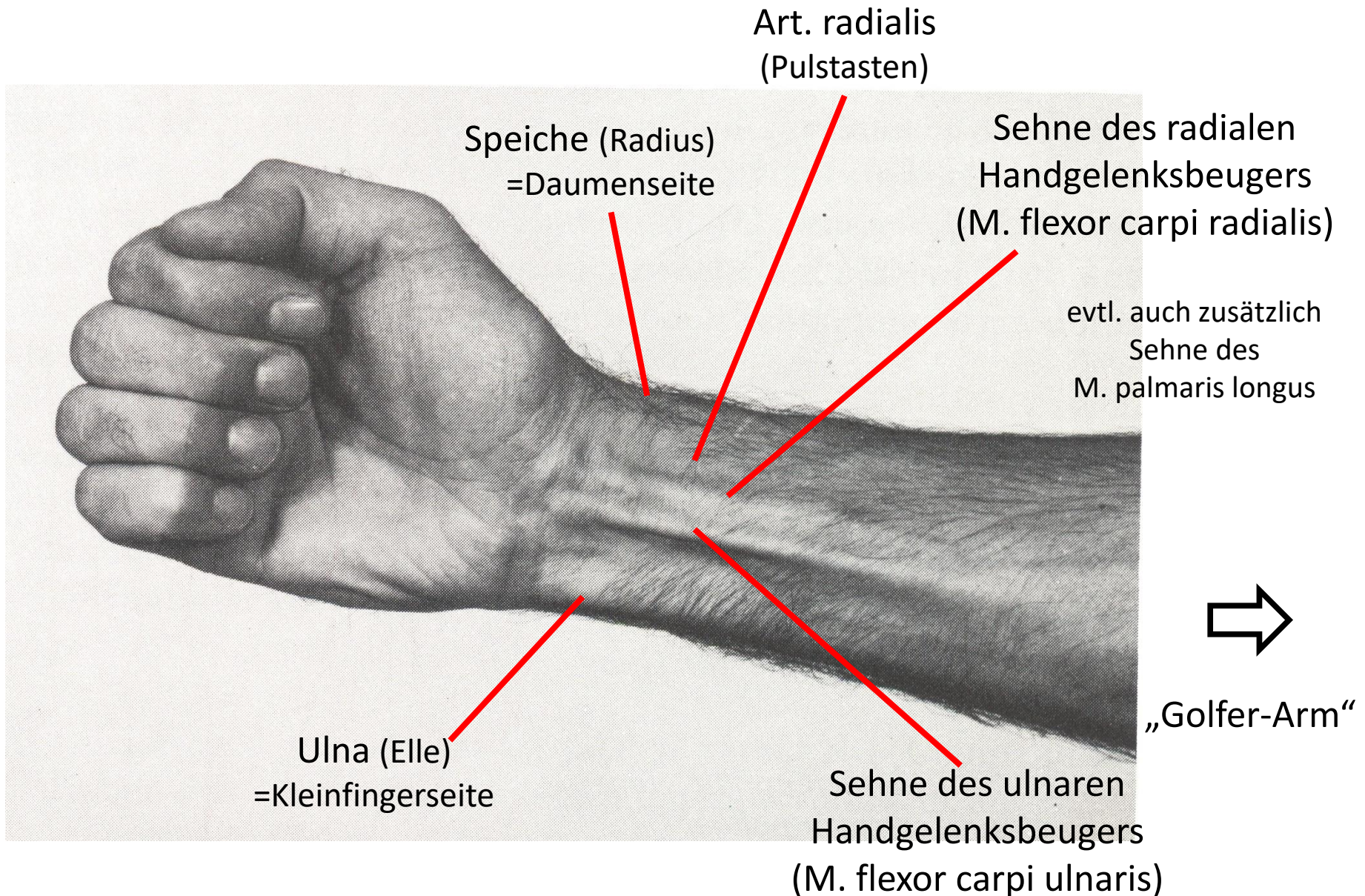
Beugeseite des Handgelenkes

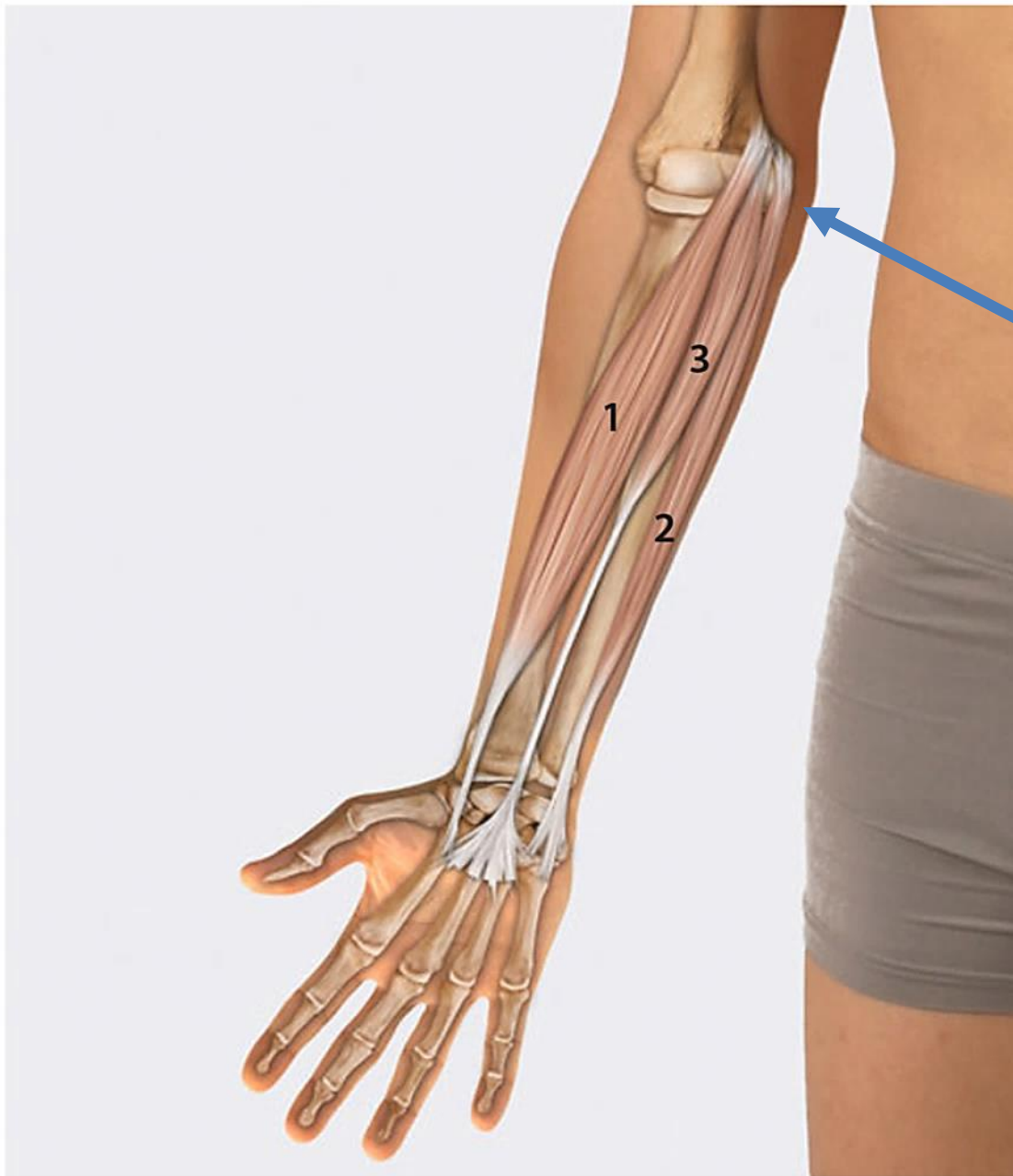

Arteria radialis



Beugeseite des Handgelenkes

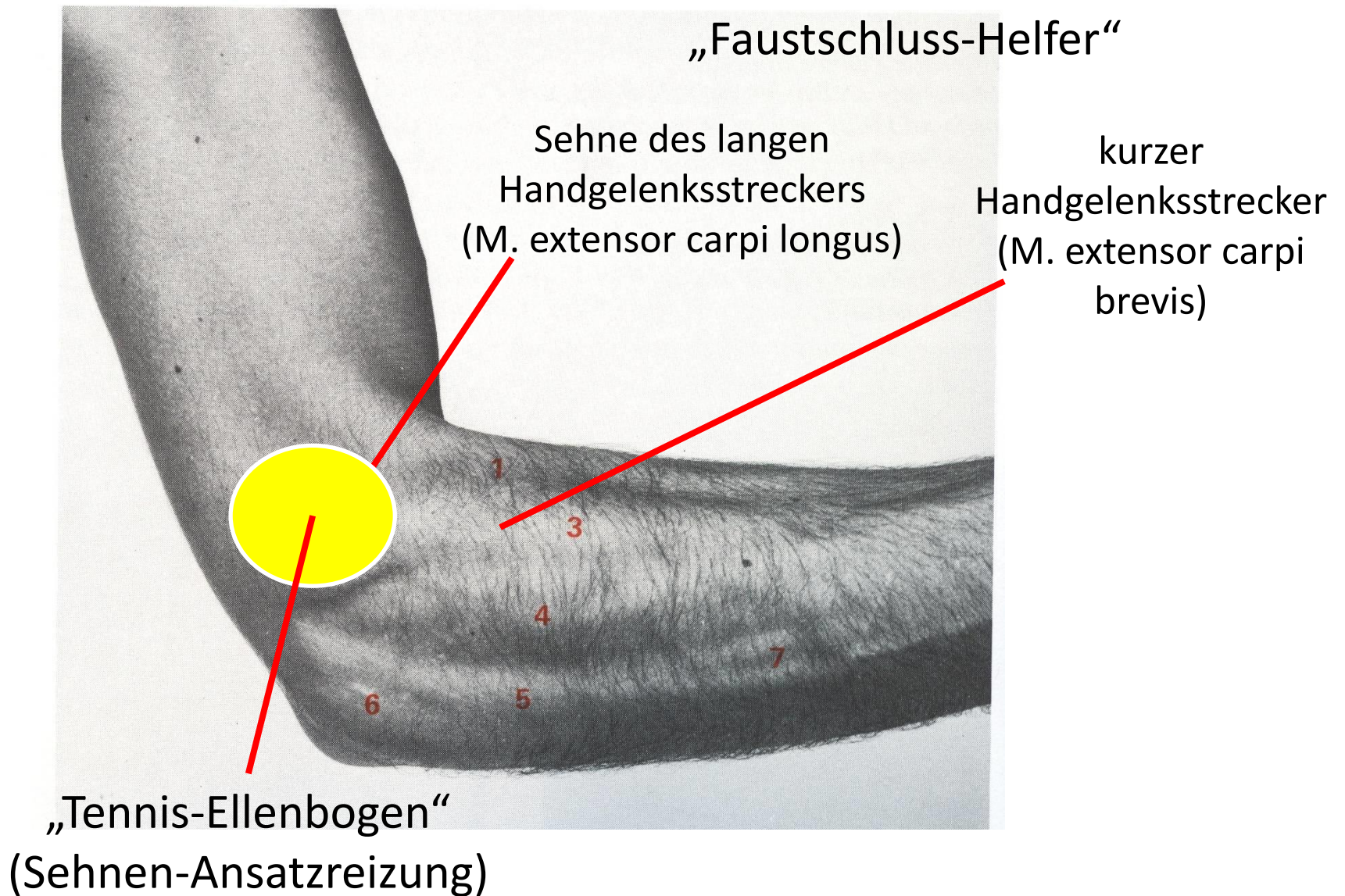




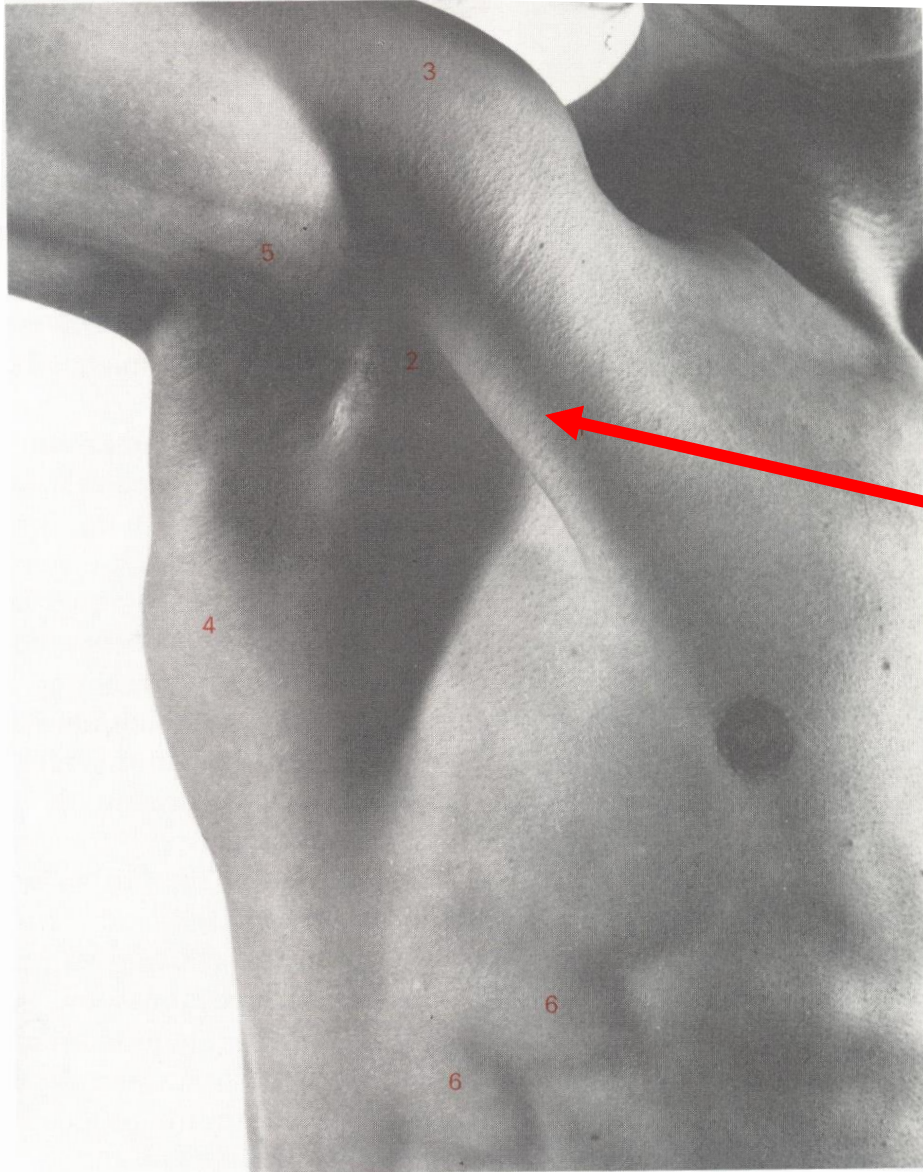
Golfer-Arm

■ **Abb. 4.13** Mm. flexores carpi radialis (1) und ulnaris (2), M. palmaris longus (3)

Ellenbogen-Außenseite

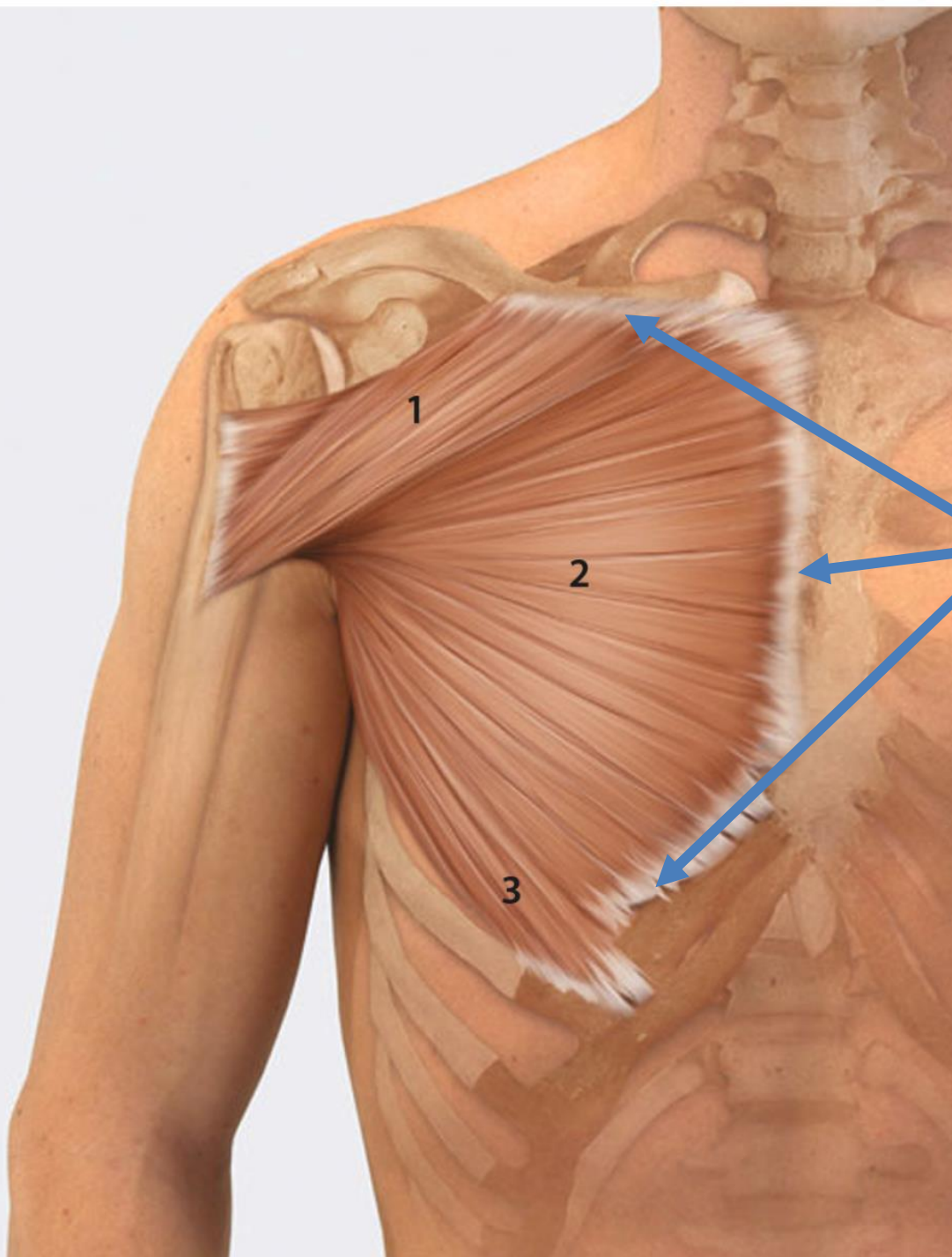


Achselhöhle



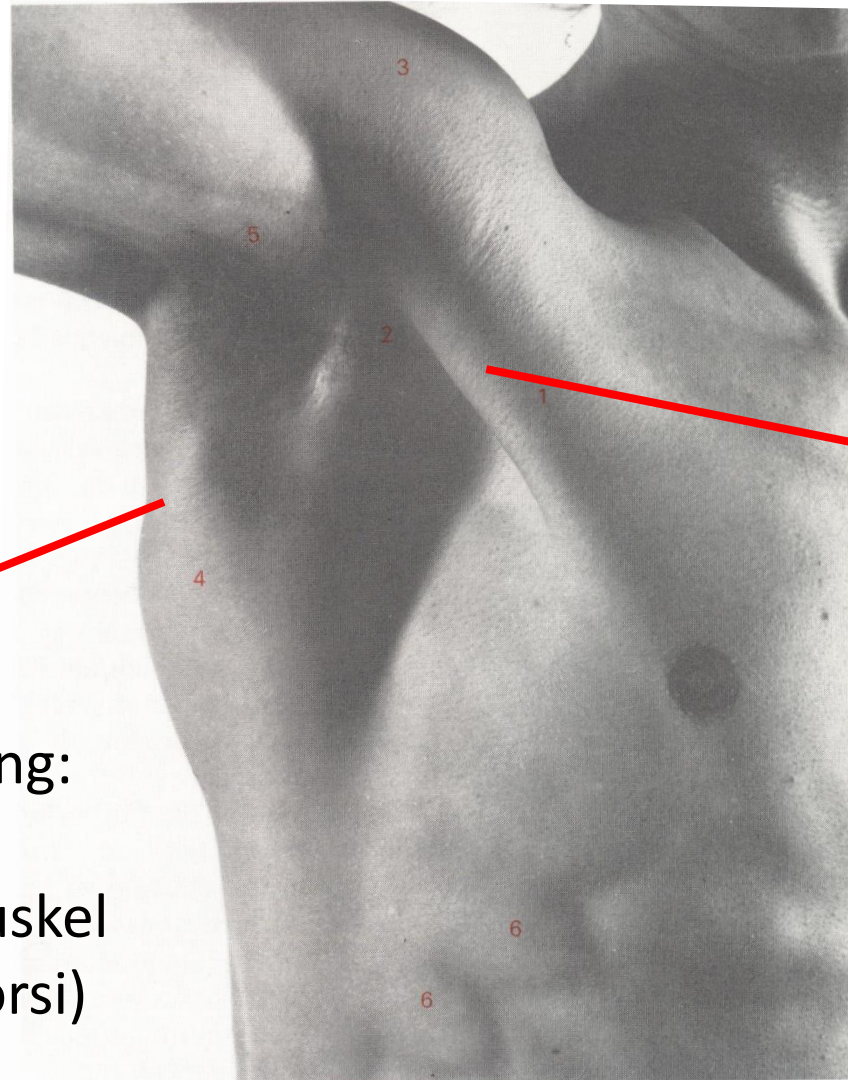
vordere
Achselbegrenzung:

M. pectoralis major
großer Brustmuskel



M. pectoralis major
(grosster Brustmuskel)

Achselhöhle

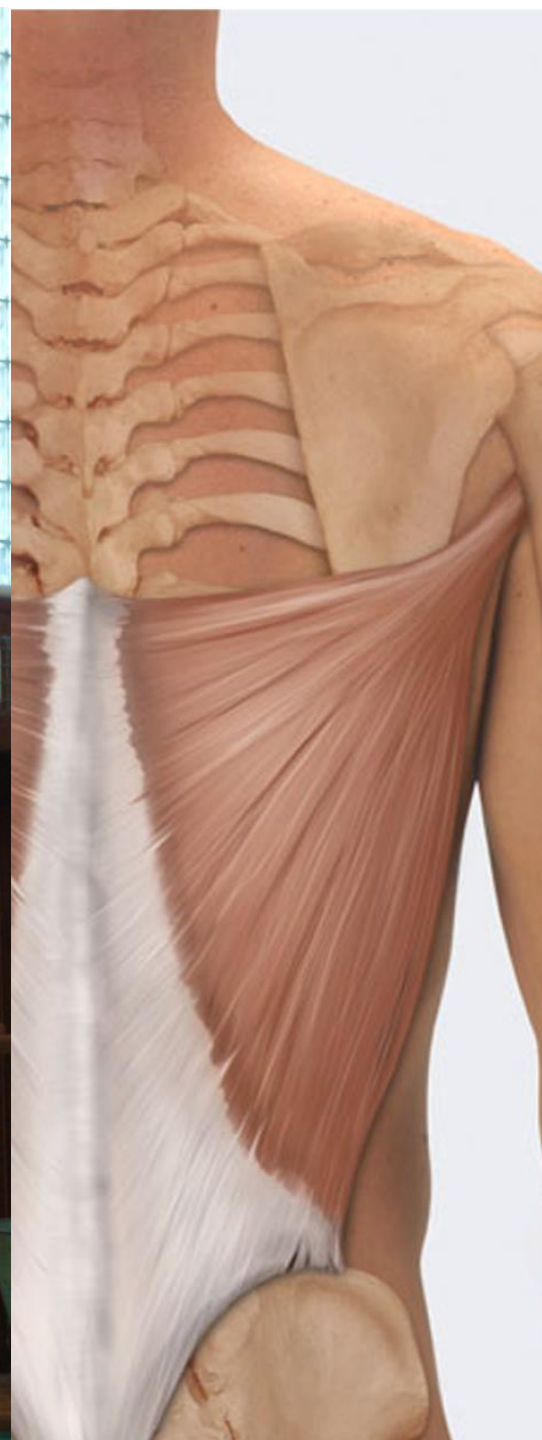

vordere
Achselbegrenzung:
großer Brustmuskel
(M. pectoralis major)

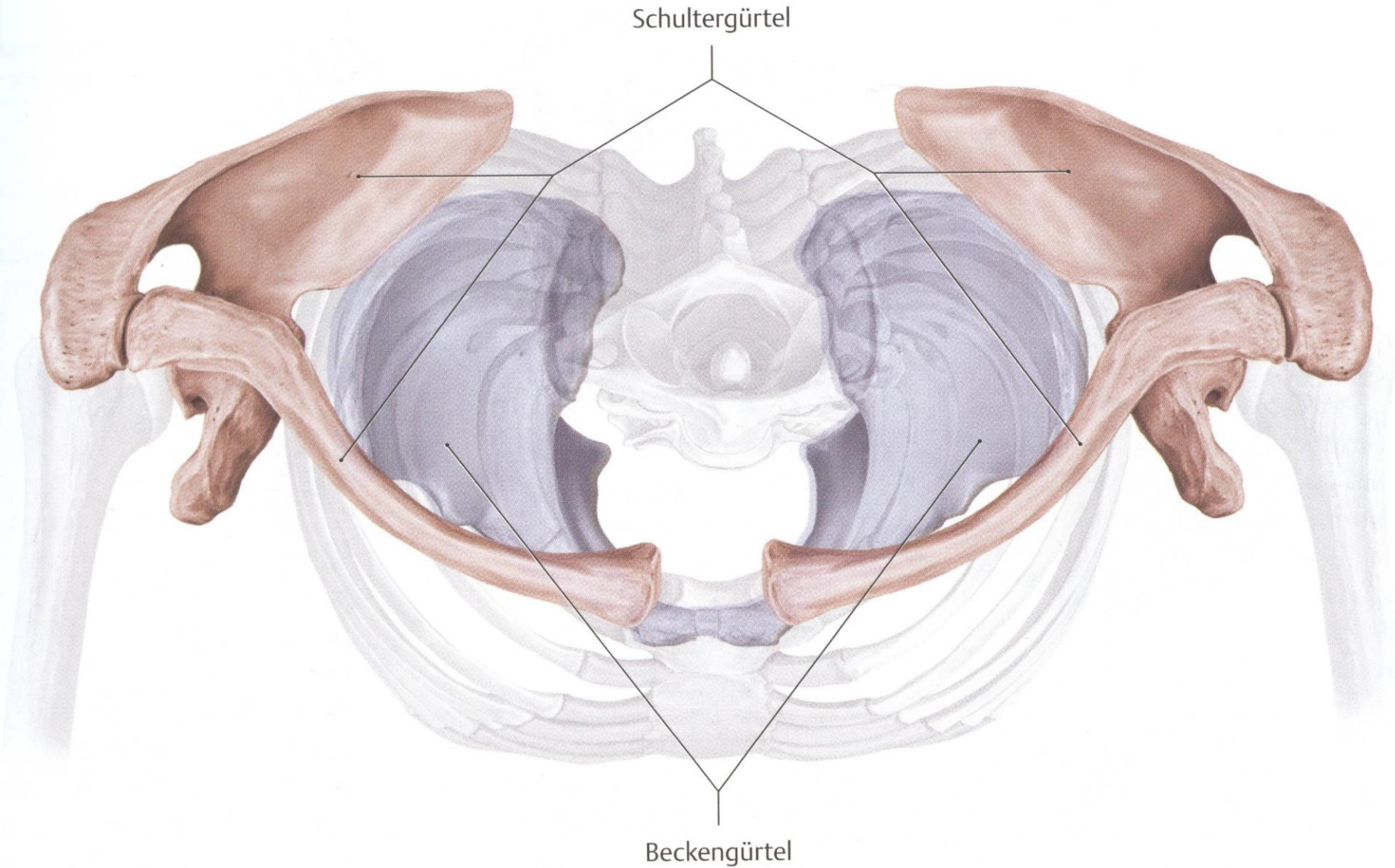
hintere
Achselbegrenzung:

breiter Rückenmuskel
(M. latissimus dorsi)

M. latissimus dorsi
(breiter Rückenmuskel)

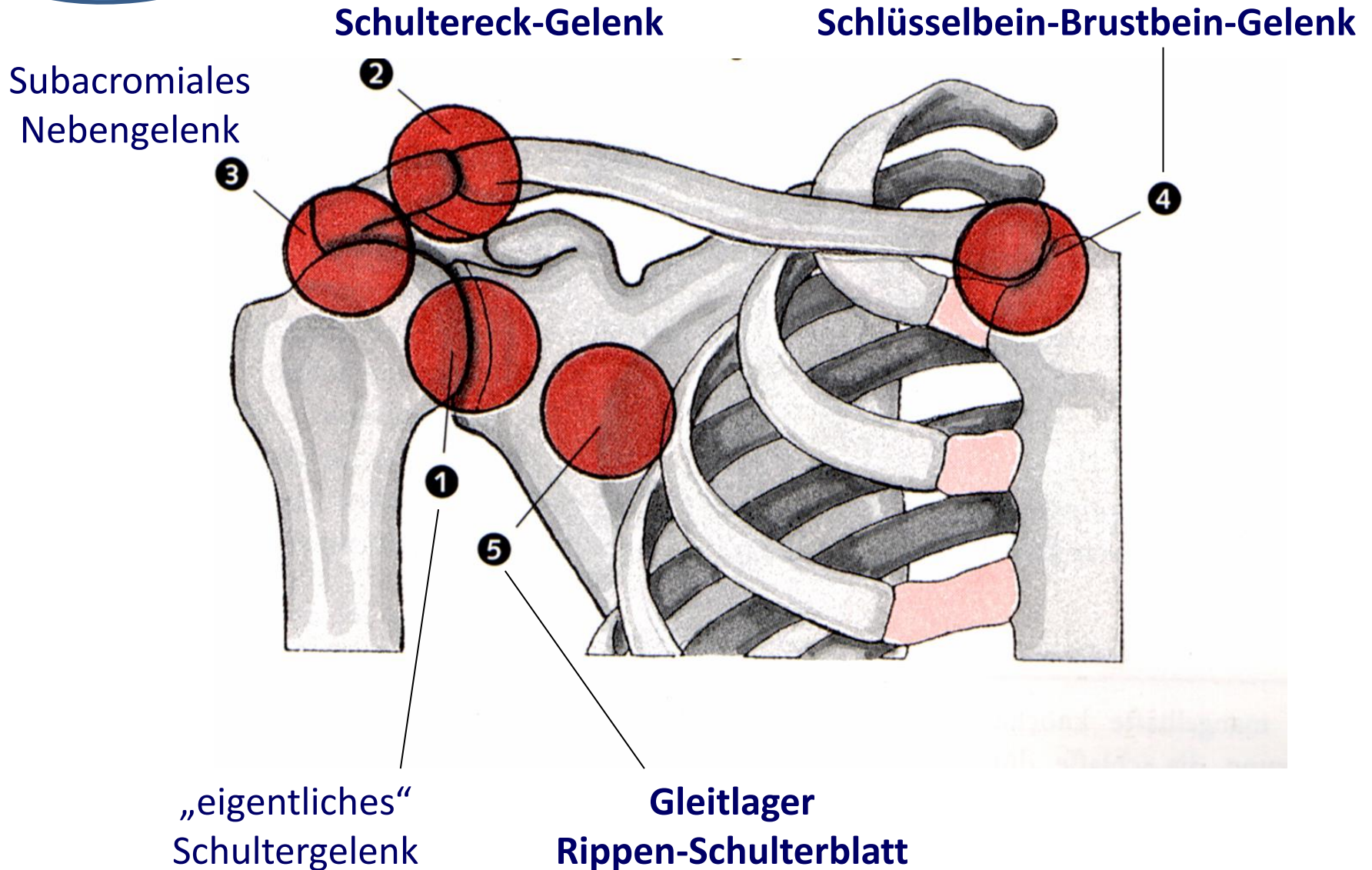


Der Schultergürtel

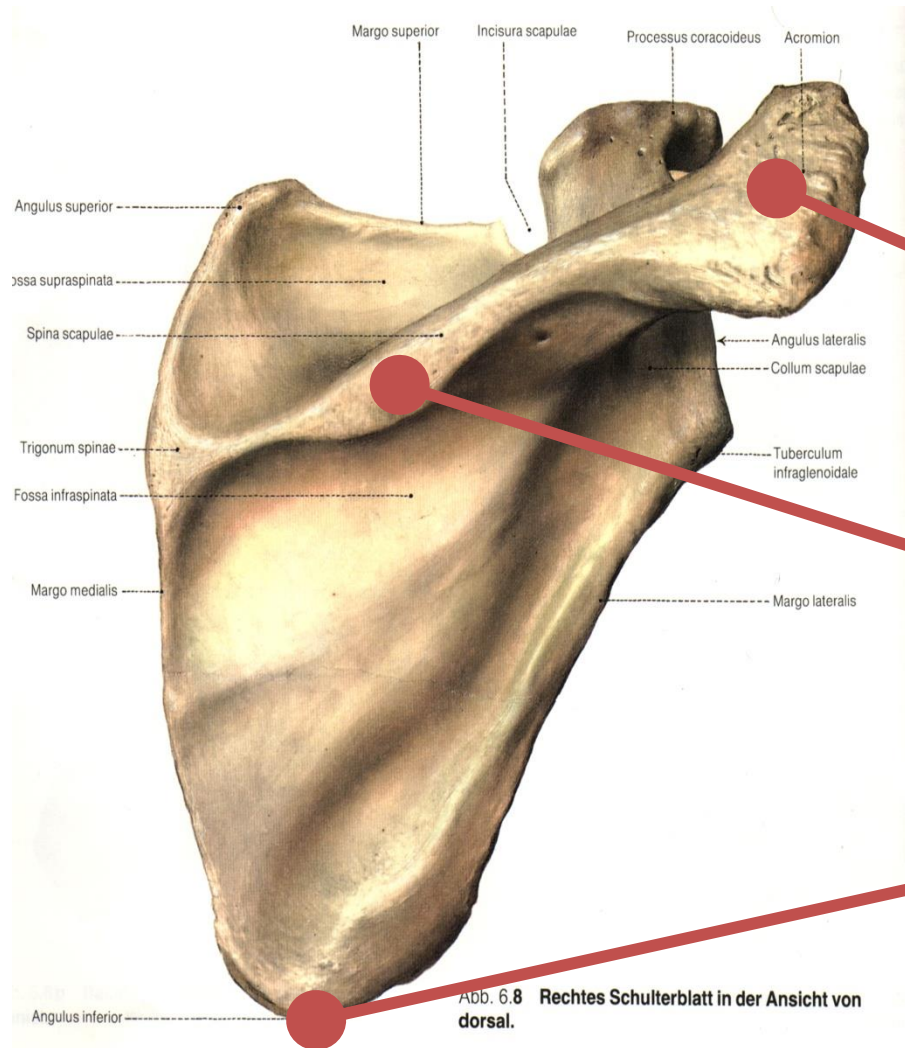


Wir tasten...

Fünf Schultergelenke (von vorn)



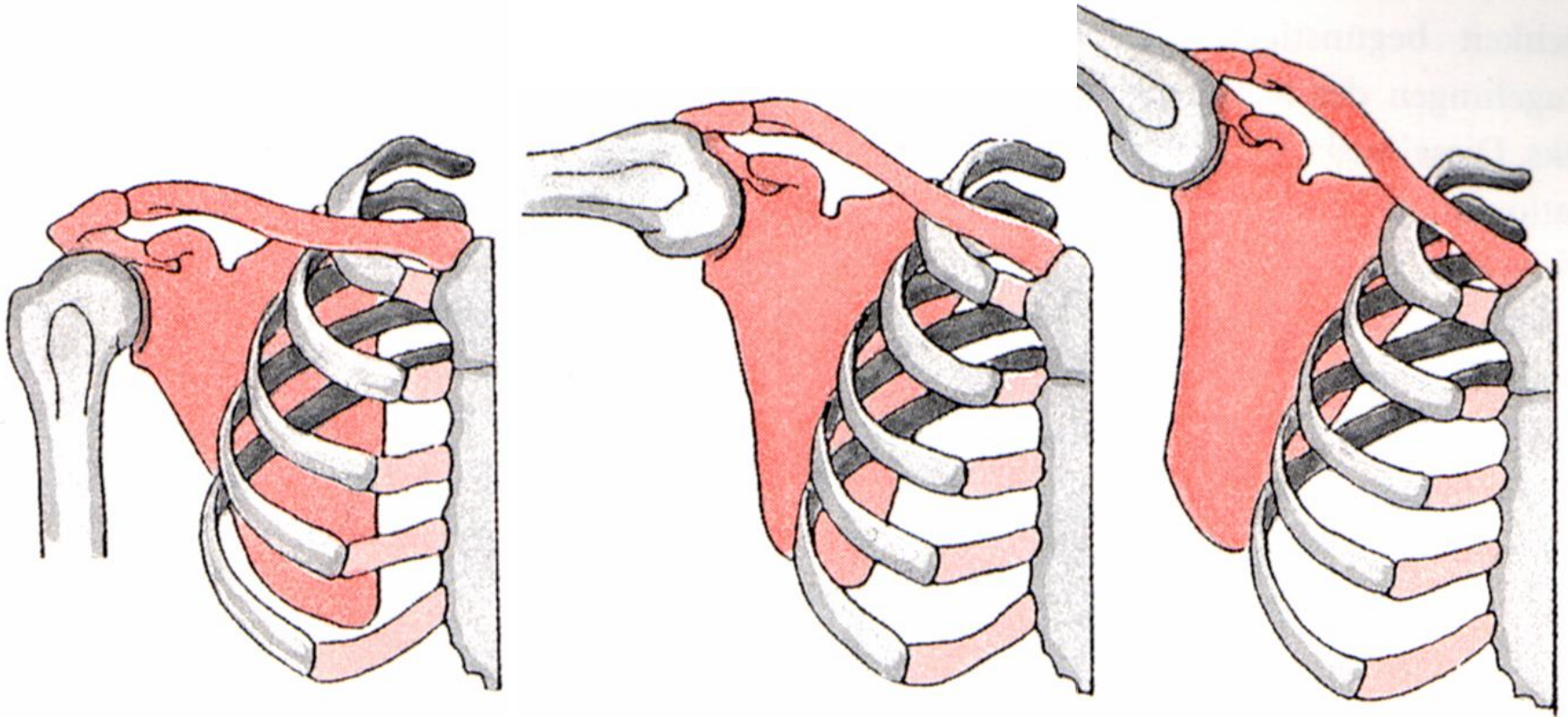
Das rechte Schulterblatt von hinten



Acromion
(Schulterhöhe)

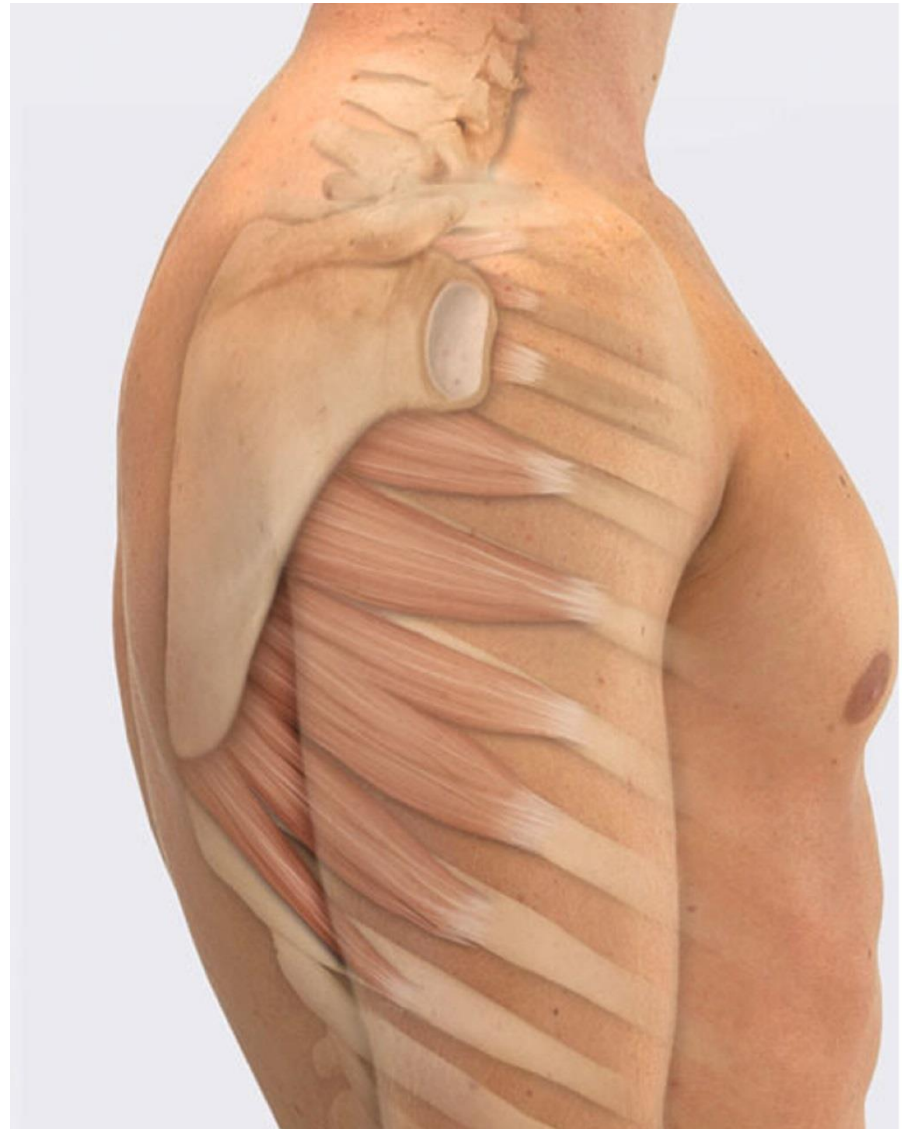
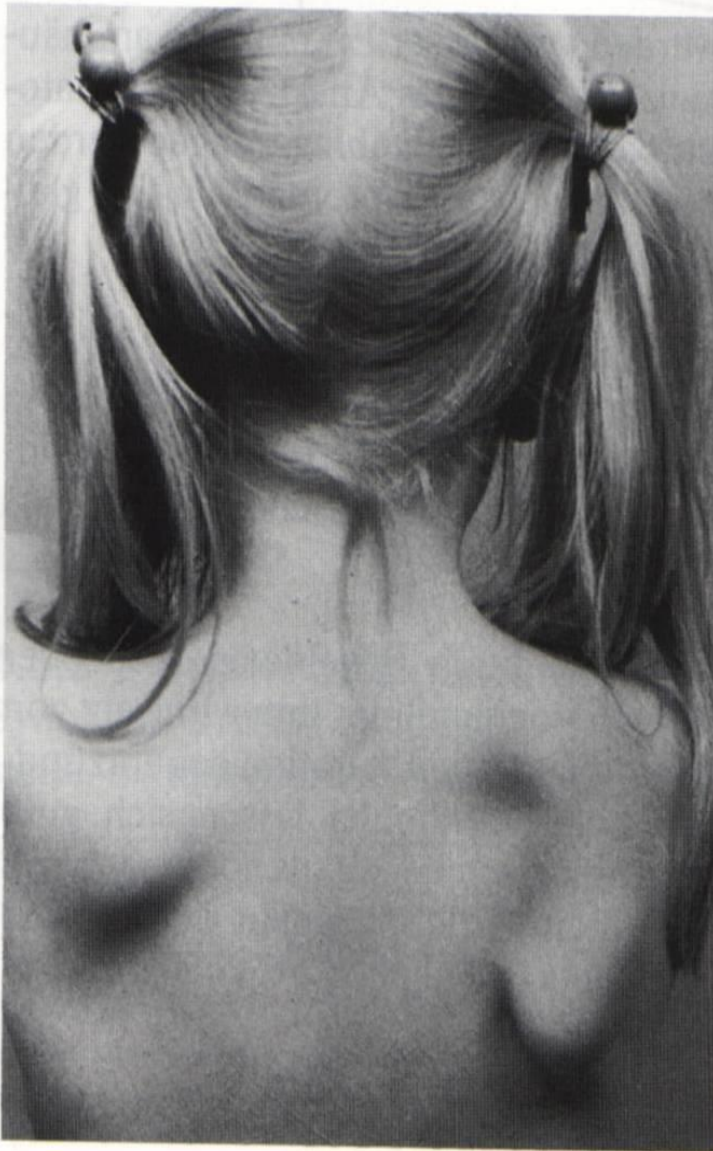
Spina scapulae
(Schulterblattgräte)

Angulus inferior
(unterer
Schulterblattwinkel)



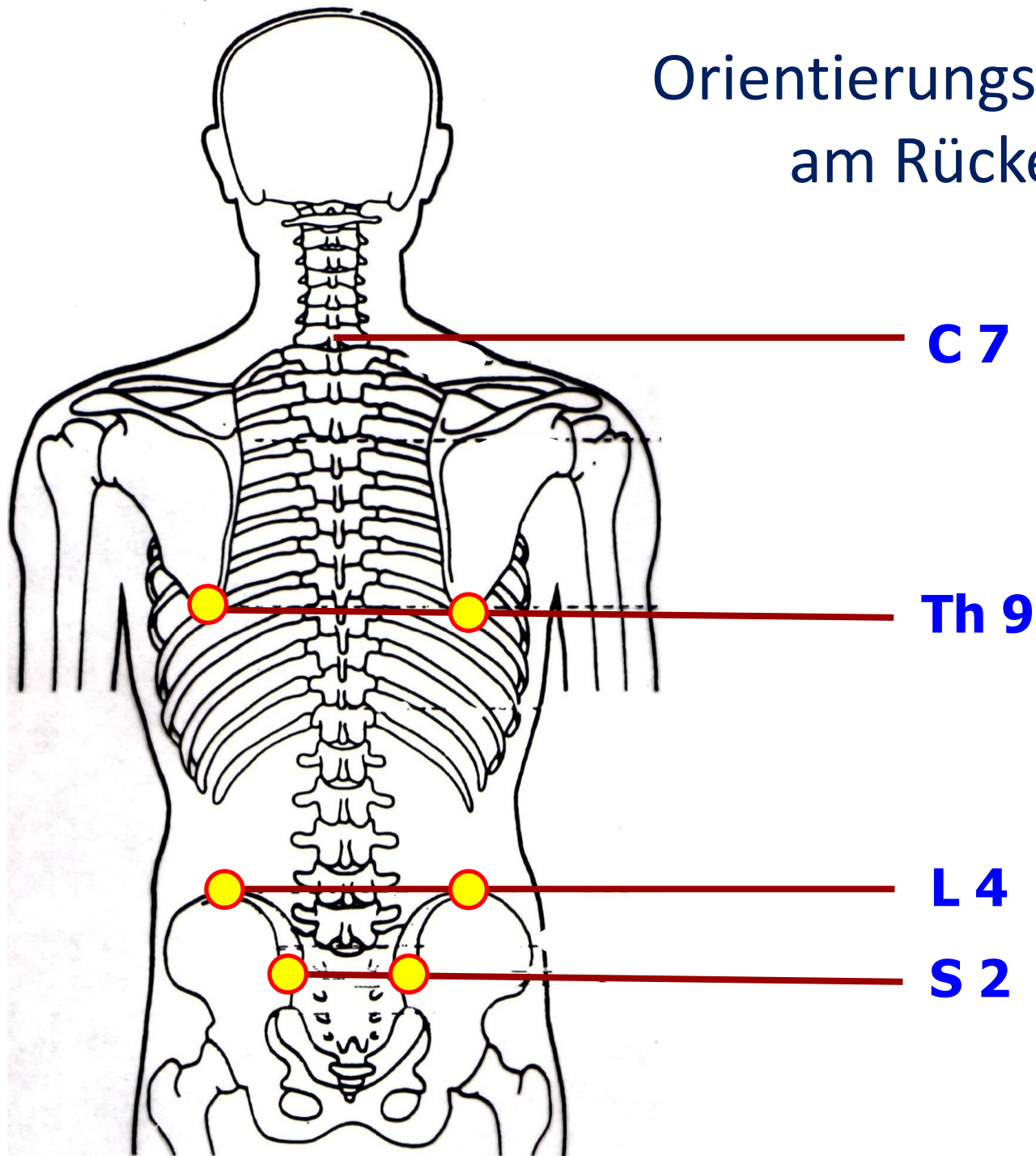
Das skapulo-thorakale Gleitlager

Bei jeder Bewegung der Wirbelsäule oder der Schulter gleitet das Schulterblatt (Scapula) auf dem Brustkorb (Thorax)



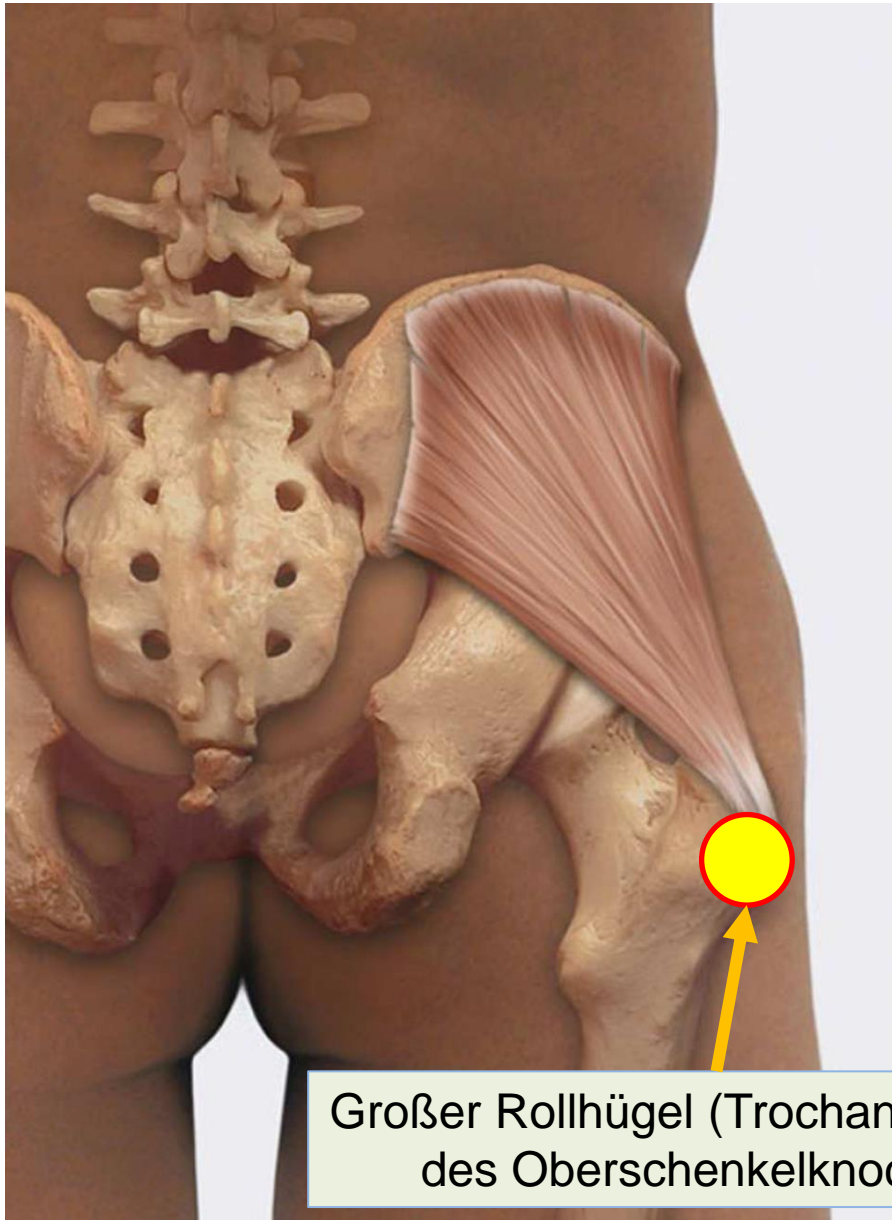
„Engelsflügelchen“ (Scapula alata)
bei Schwäche des Sägezahnmuskels (M. serratus)

Orientierungspunkte am Rücken

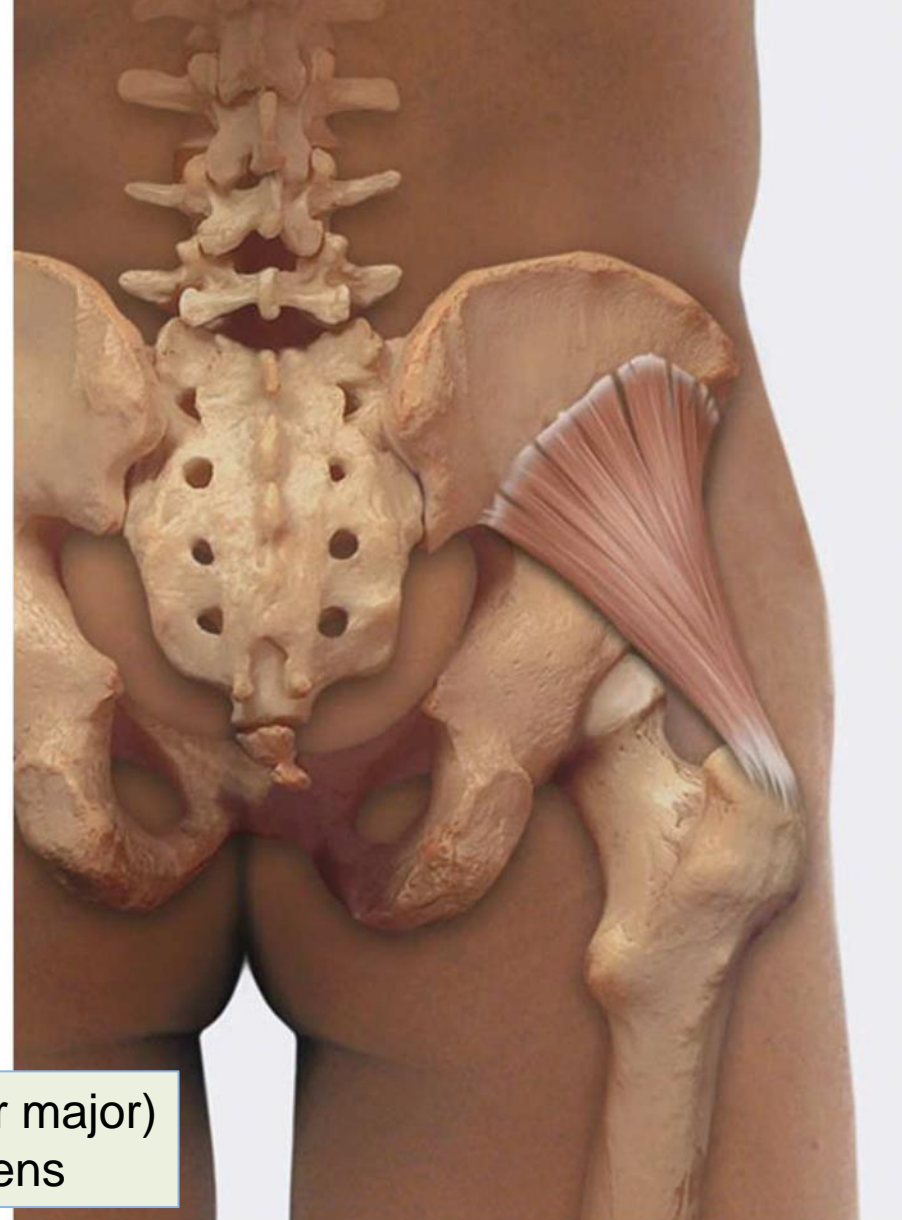

Unsere wichtigsten Abduktoren im Hüftgelenk

M. Gluteus medius



M. Gluteus minimus

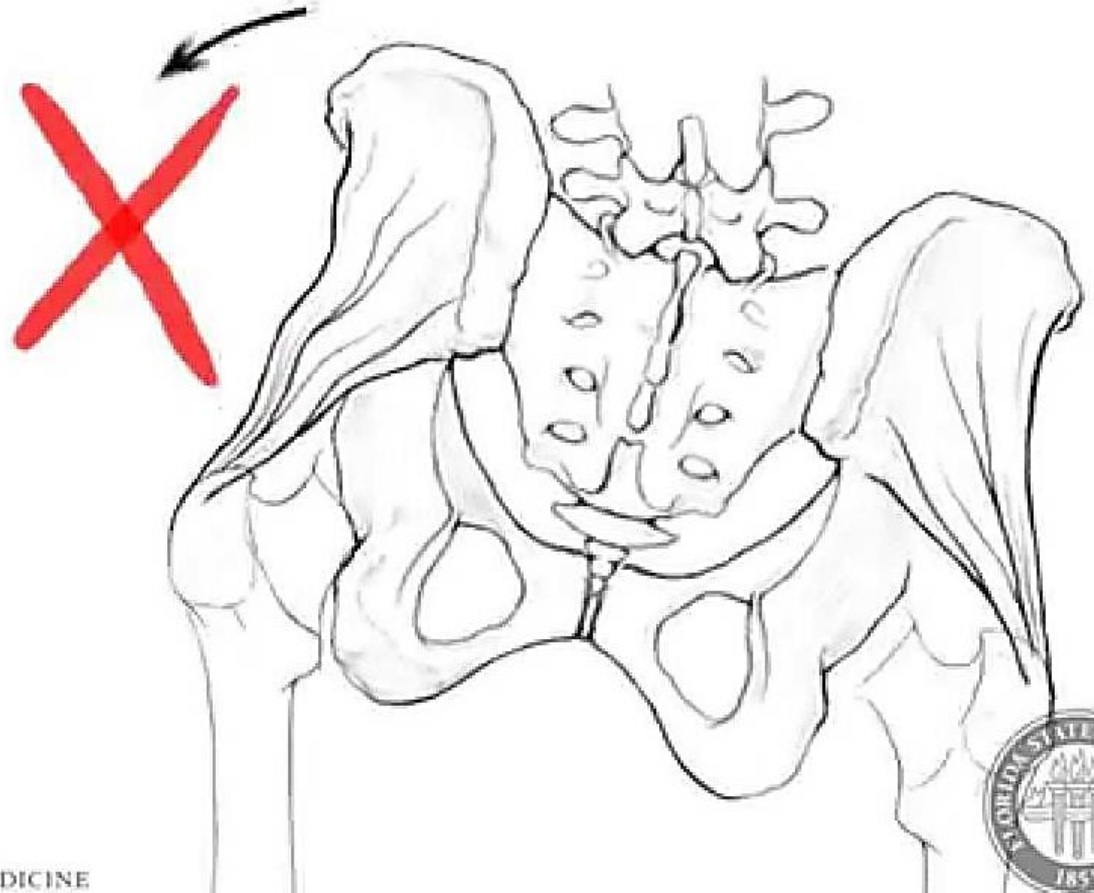
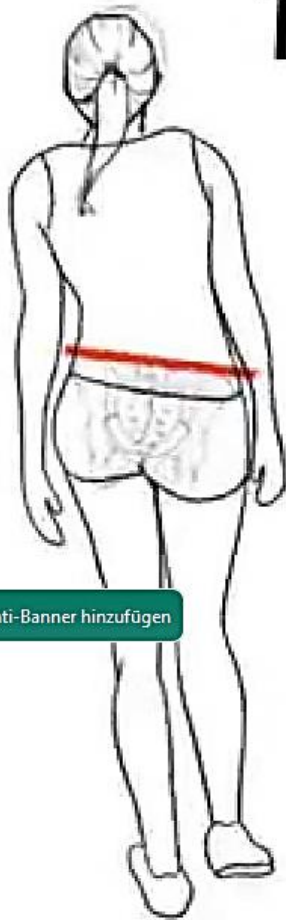

Wenn die Abduktoren zu schwach sind...

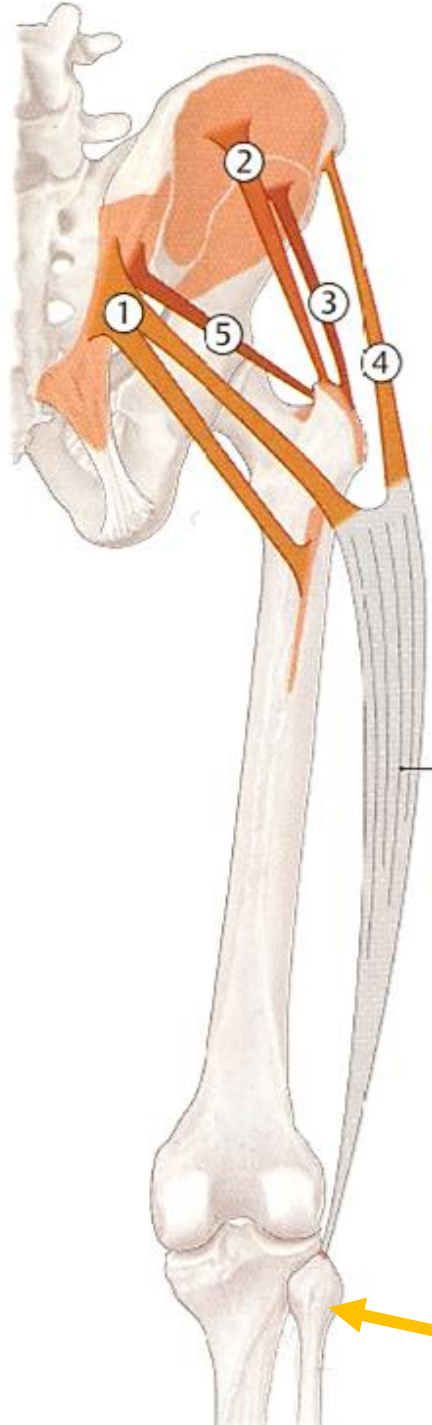TRENDELENBERG SIGN

LESIONED
SIDE

Zu Anti-Banner hinzufügen



Die „Abduktoren“



① M. gluteus maximus
(großer Gesäßmuskel)
⇒ Hüftstreckung/Abduktion

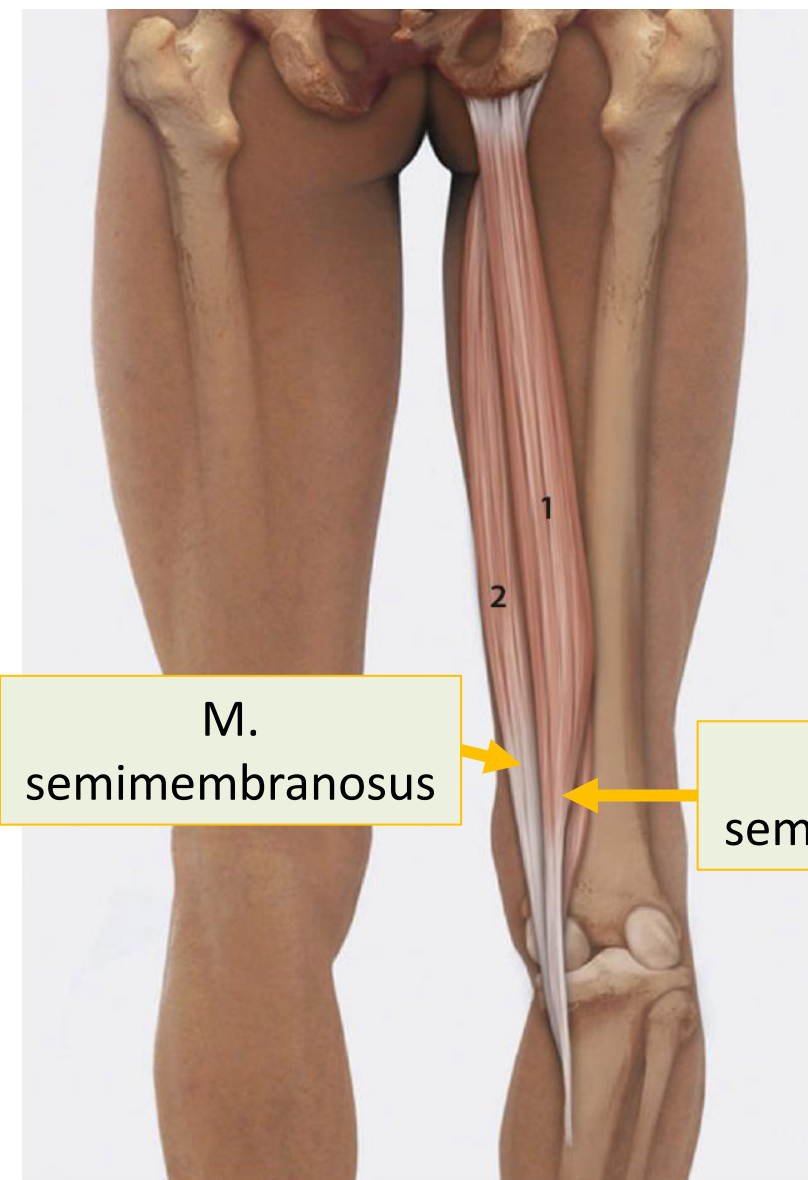
② M. gluteus medius
(mittlerer Gesäßmuskel)
⇒ Abduktion

③ M. gluteus minimus
(kleiner Gesäßmuskel)
⇒ Abduktion

④ M. tensor fasciae latae

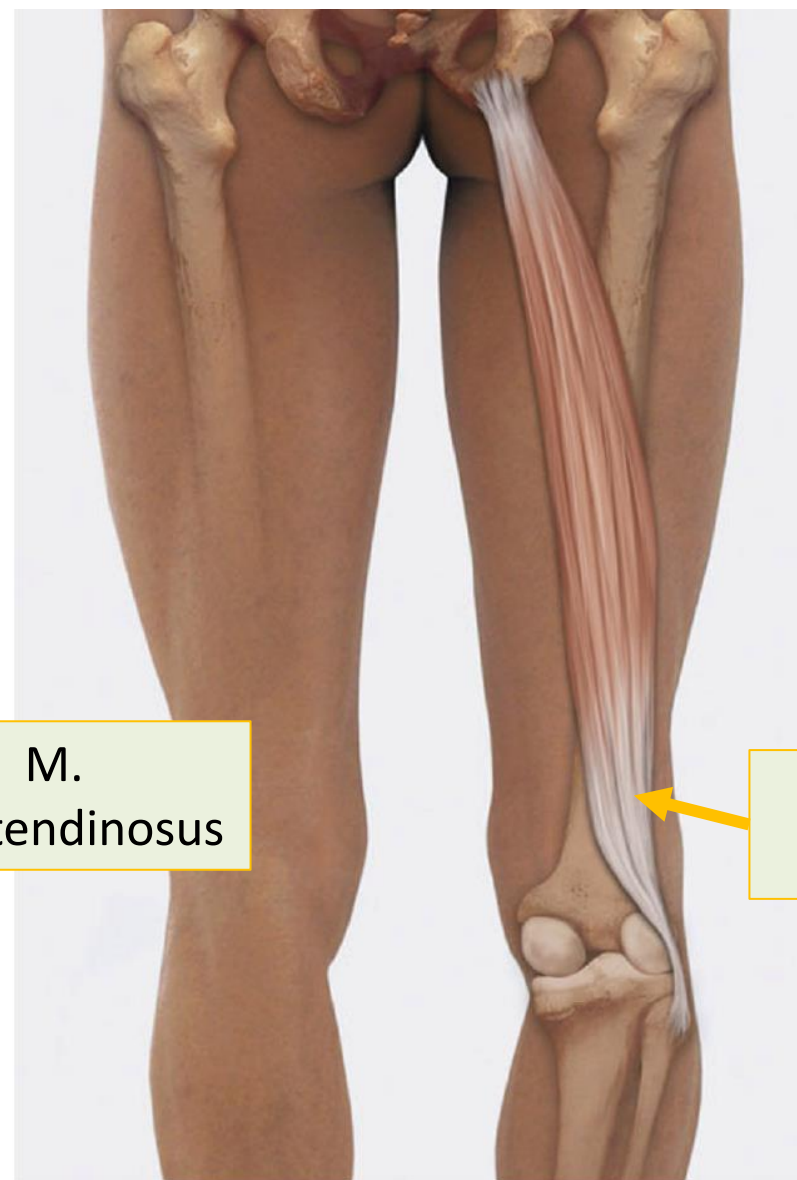
⑤ M. piriformis

Wadenbein-
Köpfchen



M.
semimembranosus

M.
semitendinosus



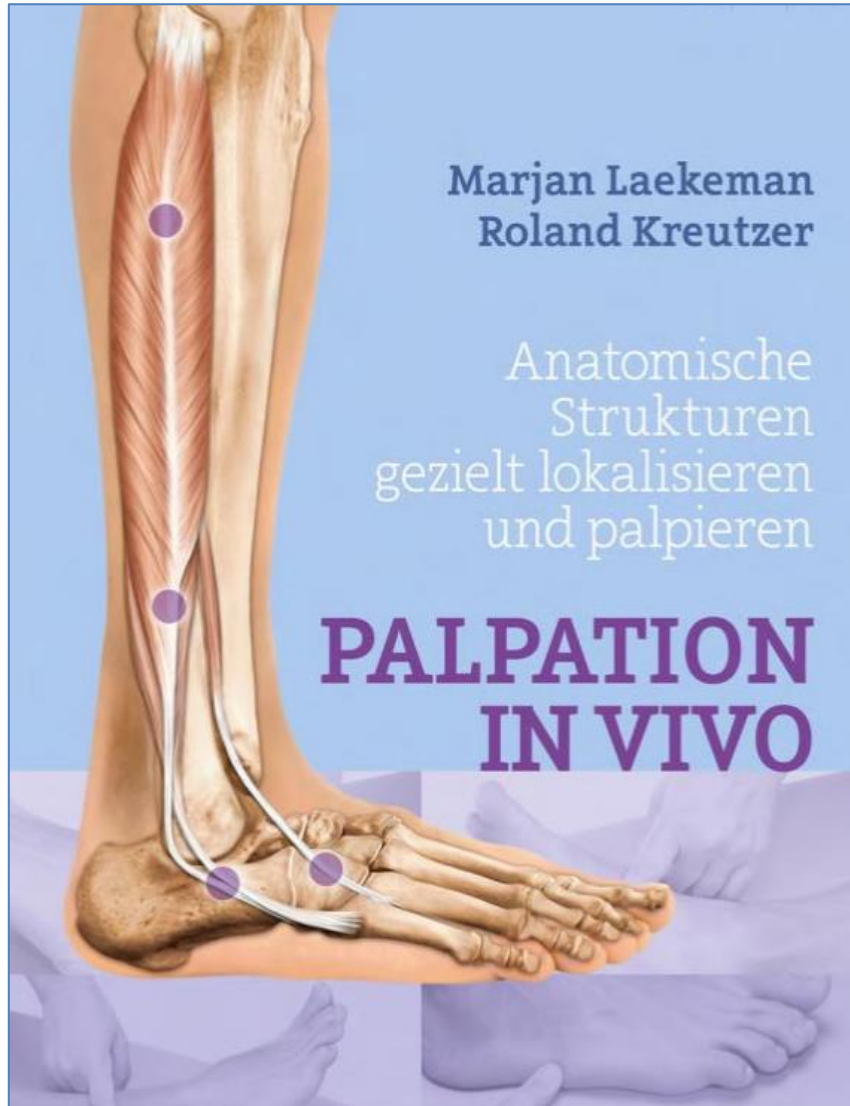
M. biceps
femoris

■ Abb. 7.88 M. semitendinosus (1) und M. semimembranosus (2)

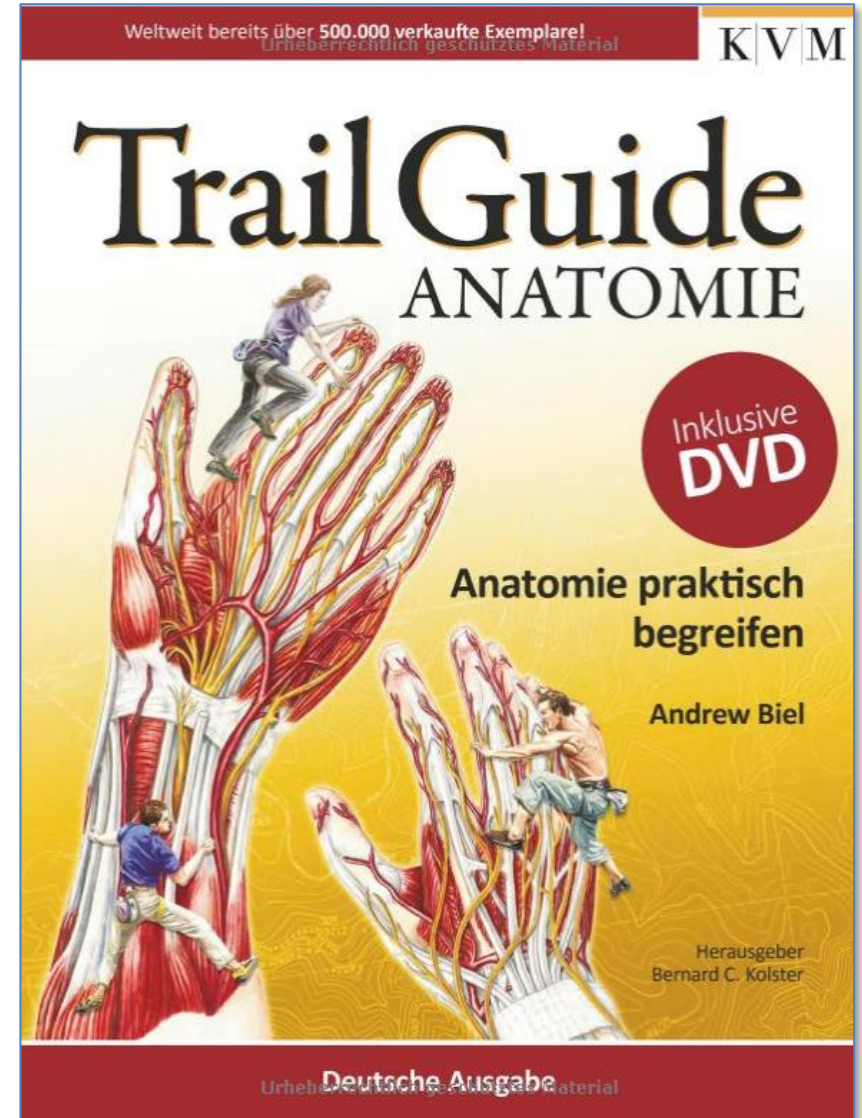
■ Abb. 7.89 M. biceps femoris

Die Ischiocruralen („ham strings“):
LWS-Entlordosierung + Hüftstreckung + Kniebeugung

Zur Vertiefung: Literaturempfehlung



€ 99,95 (2016)



€ 34,95 (2014)



Danke für Eure Mitarbeit !